Оригинальная статья / Research article

УДК 615.2

https://doi.org/10.33380/2305-2066-2025-14-3-2123

Check for updates

CC BY 4.0

Эффективность применения экзосом на модели хронического кожного поражения *in vivo*

И. И. Глазко[1], Е. А. Дубова[1], И. Е. Балакин[1]✉, О. В. Рукодайный[2], В. И. Пустовойт[1]

[1] Федеральное государственное бюджетное учреждение «Государственный научный центр Российской Федерации – Федеральный медицинский биофизический центр им. А. И. Бурназяна» (ФГБУ ГНЦ ФМБЦ им. А. И. Бурназяна ФМБА России). 123098, Россия, г. Москва, ул. Маршала Новикова, д. 23

[2] Федеральное государственное автономное образовательное учреждение высшего образования «Российский университет дружбы народов имени Патриса Лумумбы» Министерства науки и высшего образования Российской Федерации, Факультет непрерывного медицинского образования, Медицинский институт. 117198, Россия, г. Москва, ул. Миклухо-Маклая, д. 6

✉ **Контактное лицо:** Балакин Евгений Игоревич. **E-mail:** evgbalakin@yandex.ru

ORCID: И. И. Глазко – https://orcid.org/0000-0001-8512-3736;
Е. А. Дубова – https://orcid.org/0000-0002-7115-538X;
Е. И. Балакин – https://orcid.org/0000-0001-5545-135X;
О. В. Рукодайный – https://orcid.org/0000-0001-9134-7189;
В. И. Пустовойт – https://orcid.org/0000-0003-3396-5813.

Статья поступила: 16.06.2025 **Статья принята в печать:** 18.08.2025 **Статья опубликована:** 22.08.2025

Резюме

Введение. Хронические язвы кожи, включая радиационно-индуцированные, связаны с нарушением регенерации, хроническим воспалением и высоким риском осложнений, что требует новых подходов к лечению из-за низкой эффективности традиционных методов. Современные методы регенеративной медицины, такие как применение биополимерных покрытий и экзосомальных препаратов, способствуют восстановлению тканей за счет улучшения микроокружения, стимуляции клеточной активности и модуляции воспаления.

Цель. Разработка модели хронического радиационно-индуцированного кожного поражения и оценка эффективности экзосом, произведенных в клинике регенеративной медицины «Новейшая медицина», монотерапии медицинским изделием (МИ) СФЕРО®гель, а также их комбинированного применения у лабораторных животных.

Материалы и методы. В эксперименте использовали 48 крыс стока Wistar, которым моделировали хроническое кожное поражение посредством фракционированного рентгеновского облучения (5 × 10 Гр), механической травмы и индукции стойкого воспаления [введение липополисахарида (LPS)]. Животные были рандомизированы на четыре группы: контрольную, МИ СФЕРО®гель, экзосомы и комбинированную терапию. Лечение проводили в течение 28 суток. Эффективность оценивали с помощью морфометрии язвенной поверхности (ImageJ) и гистологического анализа.

Результаты и обсуждение. Применение экзосом («Новейшая медицина») и МИ СФЕРО®гель значительно ускоряло процессы репарации, снижало выраженность фиброза и воспаления. Комбинированная терапия обеспечила полную эпителизацию у 75 % животных, нормализацию ангиогенеза и восстановление дермальной структуры.

Заключение. Комбинированное применение МИ СФЕРО®гель и экзосом («Новейшая медицина») оказывает синергетический эффект в терапии хронических радиационных язв, что подтверждает перспективность данного подхода для клинической трансляции в восстановительной медицине.

Ключевые слова: хронические язвы кожи, радиационные повреждения, СФЕРО®гель, фракционированное облучение, регенеративная терапия, восстановительная медицина

Конфликт интересов. Авторы декларируют отсутствие явных и потенциальных конфликтов интересов, связанных с публикацией настоящей статьи.

Вклад авторов. И. И. Глазко и Е. А. Дубова придумали, разработали дизайн и провели эксперимент. В. И. Пустовойт и О. В. Рукодайный участвовали в обработке данных, оформлении статьи, формировании заключения. Е. И. Балакин проводил поиск и систематизацию литературных данных.

Благодарность. Исследование проводилось на инициативной основе.

© Глазко И. И., Дубова Е. А., Балакин И. Е., Рукодайный О. В., Пустовойт В. И., 2025
© Glazko I. I., Dubova E. A., Balakin E. I., Rukodayny O. V., Pustovoit V. I., 2025

Для цитирования: Глазко И. И., Дубова Е. А., Балакин И. Е., Рукодайный О. В., Пустовойт В. И. Эффективность применения экзосом на модели хронического кожного поражения *in vivo*. *Разработка и регистрация лекарственных средств*. 2025;14(3):196–204. https://doi.org/10.33380/2305-2066-2025-14-3-2123

Efficacy of exosomes in a chronic skin lesion model *in vivo*

Irina I. Glazko[1], Elena A. Dubova[1], Evgenii I. Balakin[1]✉, Oleg V. Rukodayny[2], Vasily I. Pustovoit[1]

[1] Federal Medical Biophysical Center named after A. I. Burnazyan of Federal Medical Biological Agency of Russia. 23, Marshala Novikova str., Moscow, 123098, Russia
[2] Institute of Medicine, RUDN University или Medical Institute, Patrice Lumumba Peoples' Friendship University of Russia. 6, Miklukho-Maklaya str., Moscow, 117198, Russia

✉ **Corresponding author:** Evgenii I. Balakin. **E-mail:** evgbalakin@yandex.ru

ORCID: Irina I. Glazko – https://orcid.org/0000-0001-8512-3736;
Elena A. Dubova – https://orcid.org/0000-0002-7115-538X;
Evgenii I. Balakin – https://orcid.org/0000-0001-5545-135X;
Oleg V. Rukodayny – https://orcid.org/0000-0001-9134-7189;
Vasily I. Pustovoit – https://orcid.org/0000-0003-3396-5813.

Received: 16.06.2025 **Accepted:** 18.08.2025 **Published:** 22.08.2025

Abstract

Introduction. Chronic skin ulcers, including radiation-induced ones, are associated with impaired regeneration, chronic inflammation and a high risk of complications, which requires new approaches to treatment due to the low efficiency of traditional methods. Modern methods of regenerative medicine, such as application of biopolymer coatings and exosomal drugs, promote tissue restoration by improving the microenvironment, stimulating cellular activity and modulating inflammation.

Aim. To develop a model of chronic radiation-induced skin injury and assess the therapeutic efficacy of monotherapy with medical device SPHERO®gel, exosome therapy (manufactured by New Medicine Stem Cell Clinic), and their combination in laboratory animals.

Materials and methods. The study involved 48 male Wistar rats subjected to fractionated X-ray irradiation (5 × 10 Gy), mechanical skin injury, and persistent inflammation induced by lipopolysaccharide (LPS) injection. Animals were randomized into four groups: control, SPHERO®gel, exosomes (manufactured by New Medicine Stem Cell Clinic), and combined treatment. Therapy was applied for 28 days. Wound healing efficacy was evaluated using ulcer area morphometry (ImageJ) and histological examination.

Results and discussion. Both SPHERO®gel and exosome (New Medicine Stem Cell Clinic) therapy significantly enhanced tissue repair, reduced fibrosis and inflammation. The combined therapy resulted in complete epithelialization in 75 % of animals, normalized angiogenesis, and restored dermal architecture.

Conclusion. The combination of SPHERO®gel and exosomes (manufactured by New Medicine Stem Cell Clinic) demonstrates a synergistic effect in the treatment of chronic radiation-induced ulcers and holds promise for clinical application in regenerative and restorative medicine.

Keywords: chronic skin ulcers, radiation injury, SPHERO®gel, fractionated irradiation, regenerative therapy, restorative medicine

Conflict of interest. The authors declare that they have no obvious and potential conflicts of interest related to the publication of this article.

Contribution of the authors. Irina I. Glazko and Elena A. Dubova conceived, developed the design and conducted the experiment. Vasily I. Pustovoit and Oleg V. Rukodayny participated in data processing, article design, and conclusion formation. Evgenii I. Balakin conducted the search and systematization of literary data.

Acknowledgment. The study was conducted on an initiative basis.

For citation: Glazko I. I., Dubova E. A., Balakin E. I., Rukodayny O. V., Pustovoit V. I. Efficacy of exosomes in a chronic skin lesion model *in vivo*. *Drug development & registration*. 2025;14(3):196–204. (In Russ.) https://doi.org/10.33380/2305-2066-2025-14-3-2123

ВВЕДЕНИЕ

Хронические язвы кожи, в том числе возникающие после радиационного повреждения тканей, являются серьезной клинической проблемой, сопряженной с выраженным снижением регенеративного потенциала, хронизацией воспалительного процесса, фиброзом и риском суперинфекции. Такие состояния требуют длительной и комплексной терапии, однако

существующие консервативные подходы демонстрируют ограниченную эффективность [1–4]. В частности, радиационно-индуцированные язвы характеризуются нарушением микроциркуляции, гибелью стволовых и пролиферативных клеток, дефицитом факторов роста и неэффективностью классических методов лечения [5–8].

Современные тенденции в регенеративной медицине предполагают использование биополимерных покрытий и клеточно-экзосомальных технологий для восстановления тканевого гомеостаза и стимуляции репаративных процессов [9, 10]. Биополимерные гели, такие как МИ СФЕРО®гель, обеспечивают защиту раневой поверхности и создают оптимальные условия для регенерации [11, 12]. Экзосомальные препараты, обогащенные факторами роста, микроРНК и сигнальными молекулами, способствуют активации фибробластов, кератиноцитов и ангиогенеза, а также модулируют воспалительный ответ [13–16].

В условиях дефицита адекватных моделей хронических язв, отражающих патогенез радиационно-индуцированных поражений, актуальной задачей является их разработка с последующей оценкой эффективности перспективных терапевтических подходов.

Целью настоящего исследования являлась разработка модели хронического кожного поражения у лабораторных животных и анализ терапевтического потенциала МИ СФЕРО®гель, экзосом («Новейшая медицина») и их комбинации.

МАТЕРИАЛЫ И МЕТОДЫ

Животные и условия содержания

Использовали 48 самцов крыс (Wistar, 8–10 недель, 330–400 г), полученных из питомника РАН (Пущино, Россия). Условия содержания: 22 ± 2 °C, влажность 50–60 %, световой режим 12/12 ч, корм и вода *ad libitum*. Исследование соответствовало ETS 123 и одобрено локальным этическим комитетом. Животные прошли 14-дневный карантин и ветеринарный осмотр. Особи с заболеваниями или отклонениями от нормы исключались.

Общая схема эксперимента

Моделирование хронического кожного поражения осуществляли трехэтапной процедурой: фракционированным рентгеновским облучением; механической травмой язвы; индукцией хронического воспаления. Терапию начинали на 8-е сутки и проводили в течение 28 дней (рисунок 1).

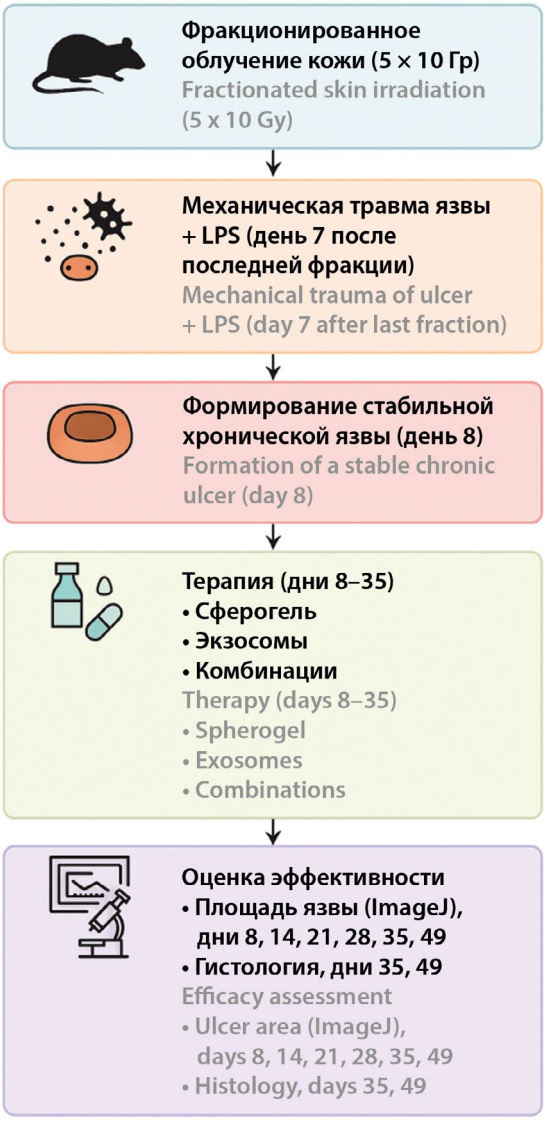

Рисунок 1. Схематическое представление дизайна эксперимента

Figure 1. Schematic representation of the experimental design

Модель хронического кожного поражения

Фракционированное рентгеновское облучение

Облучали при легкой седации (золазепам + ксилазин, 5/5 мг/кг, i.p.) локально область (3 × 3 см) спины на рентгеновской установке РУМ-17 (Россия), работающей в режиме: напряжение 150 кВ; сила тока 6 мА; фильтр Al – 1 мм. Всего выполнили 5 фракций по 10 Гр с интервалом 48 ч.

Фракционированное облучение позволяет моделировать отдаленные последствия, включая развитие стойкого сосудистого повреждения, сублетальной гибели клеток и прогрессирующего фиброза.

Механическая травма

На 7-е сутки после облучения под легкой седацией с соблюдением асептических условий формировали язвенную поверхность с помощью 12 перфораций стерильной инсулиновой иглой калибра 27G (по шкале Гейдж) по периметру области облу-

чения. Методика позволяет создать условия для локальной микроишемии и механического нарушения краевого эпителия, моделируя неэпителизирующуюся язву.

Индукция хронического воспаления

После механической травмы в край язвы вводили 100 мкг липополисахарид (LPS) из *Escherichia coli* производства Sigma-Aldrich, Германия, в 50 мкл физраствора для индукции стойкого воспаления, активации макрофагов и нейтрофилов с выработкой провоспалительных цитокинов (TNF-α, IL-1β, IL-6), что необходимо для хронизации процесса [18]. Модель объединяет ключевые патогенетические элементы хронической язвы: радиационное повреждение сосудов и стромы, нарушение эпидермального барьера и персистирующее воспаление.

Группы лечения

На 8-е сутки животные были рандомизированы в 4 группы ($n = 12$): 1) контроль без лечения; 2) МИ СФЕРО®гель (1 мл/день, равномерное распределение по поверхности язвы); 3) экзосомы (50 мкл/день); 4) комбинация экзосом (50 мкл) с последующим нанесением МИ СФЕРО®гель (1 мл).

Экзосомальный препарат

Экзосомы получали из культуральной среды мезенхимальных стромальных клеток человека (пассажи 3–5), выращенных на среде aMEM с 4%-м лизата человеческих тромбоцитов (Compas, США). После достижения 70–80 % конфлуентности клетки инкубировали 48 ч в бессывороточной среде, затем супернатант центрифугировали (300g) 10 мин для удаления клеточных фрагментов; после чего фильтровали через 0,45 мкм фильтр и часа очищали каскадной тангенциальной фильтрацией. Мембраны в системе тангенциальной фильтрации подбирали с пределами отсечения 100 и 1000 кДа. После очистки проводили стерилизующую фильтрацию препарата. Концентрацию экзосом определяли методом BCA assay (Thermo Fisher Scientific, США) и Nanoparticle Tracking Analysis на приборе NanoSight NS300 (Malvern Panalytical, Великобритания), выявив частицы размером 70–150 нм. Препарат (50 мкл) ежедневно наносили на язвенную поверхность с 8-го по 35-й день терапии.

Оценка эффективности

Морфометрия язвенной поверхности

Площадь язвенной поверхности измеряли в динамике на 8, 14, 21, 28, 35 и 49-е сутки. Фотодокументацию выполняли камерой Canon EOS 1100D при стандартном освещении. Количественный анализ проводили в программе ImageJ (NIH) с ручной калибровкой масштаба, рассчитывая изменение площади в процентах относительно исходного размера на 8-е сутки.

Морфология и гистология

Для морфологической оценки образцы кожи забирали на 35-е и 49-е сутки (по 6 животных/группу/точку), включая центральную зону язвы и прилегающие ткани (≥5 мм от края). Фиксацию проводили в 10%-м нейтральном формалине (pH 7,4) 24–48 ч с последующей стандартной проводкой через спирты, ксилол и заливку в парафин (+58 °C).

Серийные срезы толщиной 4–5 мкм получали на микротоме Leica RM2235. Окрашивали гематоксилин-эозином (оценка эпидермиса, дермы, воспаления) и по Массону (коллагеновый фиброз).

Анализ выполняли на микроскопе Leica DM2000 (×100–400) с документированием камерой Leica DFC450 C (программа Leica Application Suite). Оценку проводили два заслепленных морфолога независимо.

Иммуногистохимия

Для иммуногистохимического анализа образцов кожи (35-е и 49-е сутки) проводили оценку пролиферации (Ki67), ангиогенеза (CD31), фиброза (α-SMA) и воспаления (CD68). Срезы 4–5 мкм депарафинировали, проводили антигенное восстановление в цитратном буфере (pH 6,0, 95 °C, 20 мин) и блокирование эндогенной пероксидазы 3%-го H_2O_2. После блокирования неспецифического связывания 5%-го BSA (бычьего сывороточного альбумина) инкубировали с первичными антителами (Ki67 1:200, CD31 1:100, α-SMA 1:500, CD68 1:200) при +4 °C 16–18 ч. После промывания фосфатно-солевым буфером (PBS) наносили вторичные антитела, конъюгированные с полимерной системой обнаружения (EnVision, Dako), в течение 30 мин при комнатной температуре. Визуализацию выполняли с субстратом DAB (3,3′-диаминобензидина), контрастировали ядра гематоксилином Майера. Анализ проводили на микроскопе Leica DM2000 (×100–400), оценивая 5 случайных полей зрения (×400) в Leica Application Suite. Количественно анализировали $Ki67^+$-, $CD68^+$-клетки и $CD31^+$-сосуды; α-SMA оценивали по 4-балльной шкале: 0 – отсутствие окрашивания; 1 – слабое окрашивание; 2 – умеренное окрашивание; 3 – сильное диффузное окрашивание. Исследование выполняли два заслепленных морфолога.

Статистический анализ

Данные представлены как M ± SD. Нормальность распределения оценивали критерием Шапиро – Уилка. Сравнение групп проводили однофакторным ANOVA с пост-хок-тестом Тьюки при выявлении зна-

чимых различий. Для ранговых показателей (степень фиброза по α-SMA) применяли критерий Краскела – Уоллиса с попарными сравнениями по Данну. Уровень значимости $p < 0{,}05$. Анализ выполняли в GraphPad Prism 9 (GraphPad Software Inc., США).

РЕЗУЛЬТАТЫ

Морфометрический анализ выявил существенные различия в динамике площади язв между группами (рисунок 2). В контроле у 83 % животных сохранялась язва к 35-м суткам (65 ± 12 % от исходной площади). К 49-м суткам язва оставалась у 50 % особей, что подтверждало низкую спонтанную регенерацию в условиях моделирования хронического поражения.

В группе МИ СФЕРО®гель с 14-х суток наблюдалось достоверное сокращение площади язвы ($p < 0{,}05$ vs контроль). К 35-м суткам площадь составила 40 ± 8 %, однако в 67 % случаев отмечалось формирование плотного фиброзного слоя, указывающего на рубцовый тип заживления.

Экзосомная терапия («Новейшая медицина») обеспечила выраженный регенеративный эффект: к 21-м суткам площадь язвы уменьшилась до 35 ± 9 %, к 35-м суткам – до 25 ± 6 % ($p < 0{,}01$ vs контроль), с восстановлением дермальной архитектоники, формированием зрелой сосудистой сети и минимальным фиброзом.

Комбинированная терапия (экзосомы + МИ СФЕРО®гель) показала наибольшую эффективность: к 35-м суткам площадь язвы уменьшилась до 15 ± 4 %, а к 49-м суткам полная эпителизация достигнута у 75 % животных, с достоверными отличиями от контроля и монотерапии ($p < 0{,}001$) (рисунок 3).

Морфологическое исследование подтвердило различия в качестве репаративных процессов между исследуемыми группами (таблица 1).

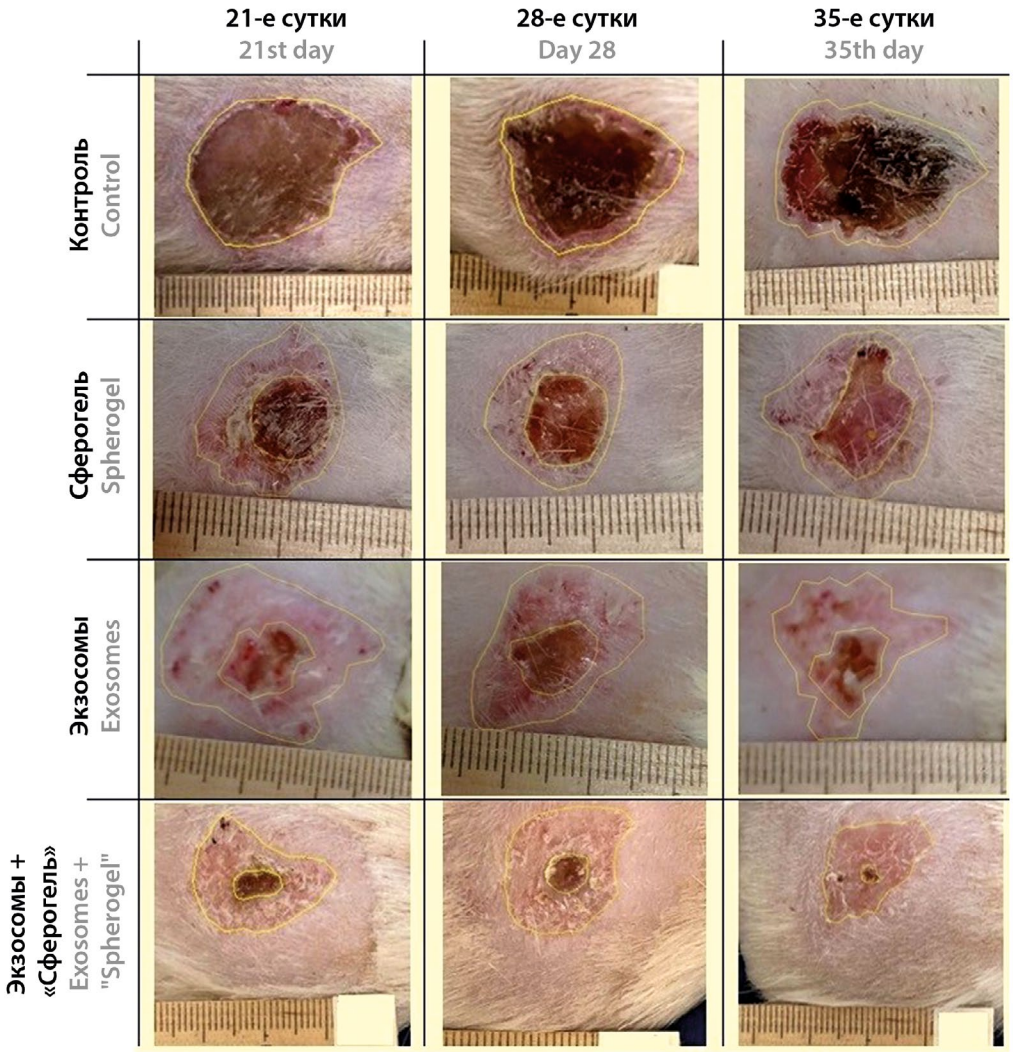

Рисунок 2. Динамика площади язвенной поверхности в исследуемых группах

Figure 2. Dynamics of ulcer surface area in the study groups

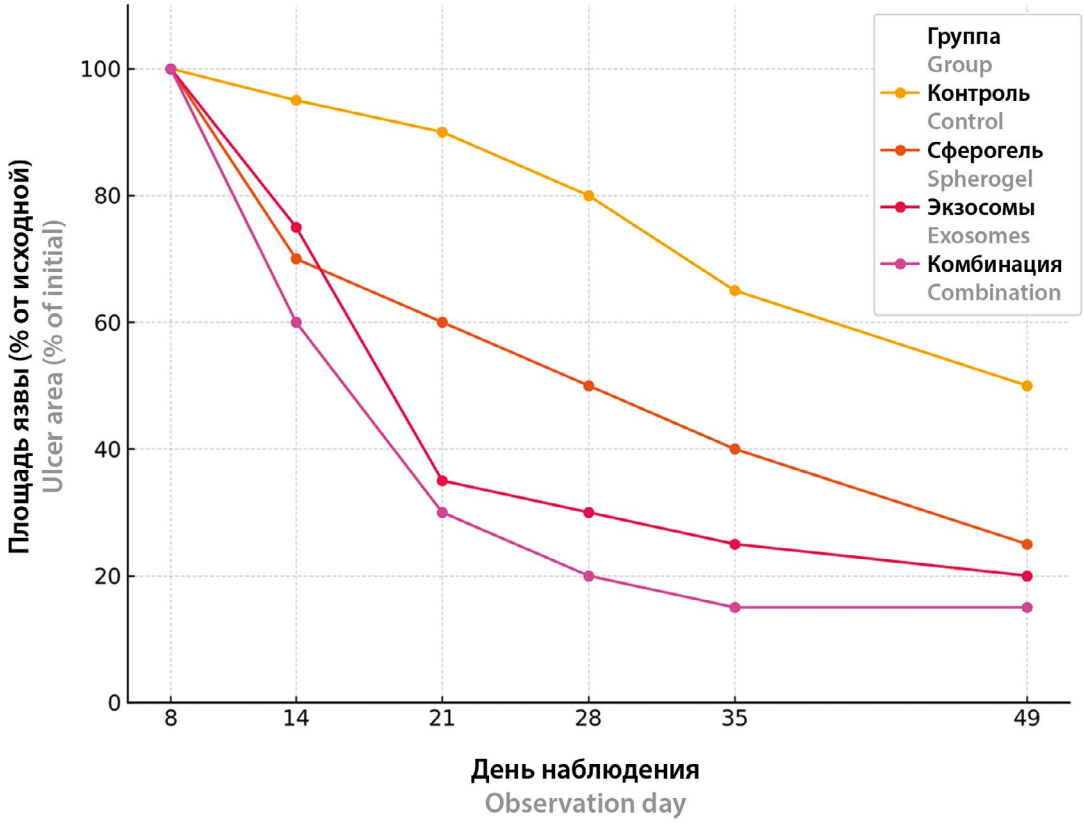

Рисунок 3. Динамика площади язвенного поражения (% от исходного значения) в экспериментальных группах на протяжении наблюдения

Figure 3. Dynamics of the area of ulcerative lesions (% of the initial value) in the experimental groups during the observation period

Контрольная группа на 35–49-е сутки сохраняла признаки хронического воспаления с дезорганизацией коллагеновых волокон (фиброз 3 балла) и дефицитом васкуляризации. В группе МИ СФЕРО®гель 50 % случаев достигли эпителизации, но сохранялся плотный коллагеновый слой (фиброз 2–3 балла) и незрелая сосудистая сеть, количество сосудов умеренно увеличено (6 ± 2 сосуда / поле ×400).

Экзосомная терапия препаратом клиники «Новейшая медицина» обеспечила восстановление толщины эпидермиса, упорядоченность коллагена (фиброз 0–1 балл) и активный ангиогенез (12 ± 3 сосуда / поле ×400). Комбинированное лечение дало наилучшие результаты: полное восстановление дермальной архитектоники, минимальный фиброз (0–1 балл) и максимальная васкуляризация (14 ± 3 сосуда / поле ×400).

Воспалительные изменения

Анализ воспалительных изменений выявил значимые межгрупповые различия. В контроле к 49-м суткам сохранялся выраженный нейтрофильно-макрофагальный инфильтрат. СФЕРО®гель снижал нейтрофильный компонент, формируя макрофагально-лимфоцитарный инфильтрат.

Экзосомная терапия к 35-м суткам уменьшала клеточную инфильтрацию, а к 49-м суткам оставляла лишь лимфоцитарный компонент. Комбинированное лечение обеспечивало минимальный лимфоцитарный инфильтрат уже к 35-м суткам без выраженной макрофагальной реакции.

ОБСУЖДЕНИЕ

Разработанная модель хронического кожного поражения, сочетающая фракционированное рентгеновское облучение с механической травмой и бактериальной стимуляцией (LPS), достоверно воспроизводит патогенетические механизмы радиационно-индуцированных язв. Модель характеризуется устойчивым язвенным дефектом с выраженным воспалением, нарушением микроциркуляции, подавленной регенерацией и избыточным фиброзированием, что соответствует клинической картине хронических радиационных и посттравматических язв кожи [5, 6, 17].

Таблица 1. **Гистологические и морфологические параметры регенерации кожи в экспериментальных группах на 49-е сутки**

Table 1. **Histological and morphological parameters of skin regeneration in experimental groups on the 49th day**

Параметр Parameter	**Контроль** Control	**СФЕРО®гель** SPHERO®gel	**Экзосомы («Новейшая медицина»)** Exosomes (New Medicine Stem Cell Clinic)	**Комбинированная терапия** Combination therapy
Степень эпителизации Epithelialization Degree	Частичная / отсутствует Partial / missing	Полная (50 %) Complete (50 %)	Полная (83–100 %) Complete (83–100 %)	Полная (100 %) Complete (100 %)
Структура дермы Structure of the dermis	Выраженная дезорганизация Marked disorganization	Дезорганизация волокон Fiber disorganization	Восстановление структуры Structure Restoration	Полное восстановление Full recovery
Фиброз (баллы 0–3)[1] Fibrosis (score 0–3)[1]	3	2–3	0–2	0–1
Сосудистые изменения ($CD31^+$, сосуды / поле зрения ×400)[2] Vascular changes ($CD31^+$, vessels / visual field ×400)[2]	4 ± 1	6 ± 2	12 ± 3	14 ± 3
Воспалительный инфильтрат[3] Inflammatory infiltrate[3]	Нейтрофилы + макрофаги, выраженный Neutrophils + macrophages, expressed	Макрофагально-лимфоцитарный Macrophage-lymphocytic	Лимфоцитарный, минимальный к 49 сут. Lymphocytic, minimal to 49 days	Минимальный, лимфоцитарный Minimal, lymphocytic

Примечание. [1] Фиброз оценивали полуколичественно по окраске Masson's Trichrome по 4-балльной шкале: 0 – отсутствие фиброза; 1 – легкий фиброз; 2 – умеренный фиброз; 3 – грубый плотный фиброз с дезорганизацией коллагеновых волокон.

[2] Количество сосудов определяли по количеству $CD31^+$-структур в 5 полях зрения (×400), среднее значение ± стандартное отклонение.

[3] Клеточный состав воспалительного инфильтрата оценивали по H&E-окраске по преобладающему типу клеток в зоне дефекта (нейтрофилы, макрофаги, лимфоциты).

Note. [1] Fibrosis was assessed semi-quantitatively by Masson's Trichrome staining on a 4-point scale: 0 – no fibrosis; 1 – mild fibrosis; 2 – moderate fibrosis; 3 – coarse dense fibrosis with disorganization of collagen fibers.

[2] The number of vessels was determined by the number of $CD31^+$ structures in 5 visual fields (×400), mean value ± standard deviation.

[3] The cellular composition of the inflammatory infiltrate was assessed by H&E stain, by the predominant cell type in the defect zone (neutrophils, macrophages, lymphocytes).

Экзосомальная терапия достоверно улучшила регенерацию поврежденной кожи, что согласуется с литературными данными [13, 14, 18, 19]. Экзосомы модулировали воспаление, активировали ангиогенез и стимулировали пролиферацию, что подтверждалось улучшением морфометрии язв, восстановлением дермальной архитектоники и снижением фиброзирования [18, 20–22].

Препарат «Сферогель» обеспечивал преимущественно механическую защиту и создание благоприятной среды для эпителизации, однако вызывал образование плотного рубцового фиброза, что соответствует литературным данным применения биополимерных покрытий [10, 23]. Комбинированная терапия экзосомами («Новейшая медицина») и МИ СФЕРО®-гель показала наилучшие результаты по скорости заживления и качеству регенерации [20, 24, 25], что объясняется синергизмом их действий: экзосомы стимулировали регенерацию и ангиогенез, а СФЕРО®гель обеспечивал защиту и оптимальное микроокружение.

Результаты подтверждают перспективность комбинированной терапии с применением биополимерных покрытий (СФЕРО®гель) и экзосом при лечении хронических язв. Разработанная модель служит эффективной платформой для тестирования инновационных подходов: генотерапии, факторов роста, стволовых клеток и оптимизации регенеративных схем.

ЗАКЛЮЧЕНИЕ

Исследование подтвердило эффективность экзосом («Новейшая медицина») и МИ СФЕРО®гель в стимуляции репарации хронических радиационно-индуцированных язв. Комбинированная терапия показала наилучшие результаты: нормализацию дермальной архитектоники, полную эпителизацию и минимальный фиброз, что перспективно для клинического применения.

Разработанная модель демонстрирует высокую воспроизводимость и адекватность для доклинической оценки терапевтических средств при хронических язвах различного генеза. Полученные данные обосновывают разработку новых комбинированных протоколов, сочетающих применение биополимерных покрытий с экзосомальными препаратами, для улучшения качества регенерации и снижения рубцевания.

Перспективными направлениями являются: оптимизация дозировок экзосом, создание функциональных биополимерных матриц для контролируемого высвобождения, а также клиническая валидация подхода у пациентов с хроническими язвами.

ЛИТЕРАТУРА / REFERENCES

1. Yang X., Ren H., Guo X., Hu C., Fu J. Radiation-induced skin injury: pathogenesis, treatment, and management. *Aging*. 2020;12(22):23379–23393. DOI: 10.18632/aging.103932.
2. Barker H. E., Paget J. T. E., Khan A. A., Harrington K. J. The tumour microenvironment after radiotherapy: mechanisms of resistance and recurrence. *Nature Reviews. Cancer*. 2015;15(7):409–425. DOI: 10.1038/nrc3958.
3. Kolimi P., Narala S., Nyavanandi D., Youssef A. A. A., Dudhipala N. Innovative Treatment Strategies to Accelerate Wound Healing: Trajectory and Recent Advancements. *Cells*. 2022;11(15):2439. DOI: 10.3390/cells11152439.
4. Machado P., Ribeiro F. N., Wroblevski Giublin F. C., Gerzvolf Mieres N., Stumpf Tonin F., Pontarolo R., Marcondes Sari M. H., Edison Luna Lazo R., Mota Ferreira L. Next-Generation Wound Care: A Scoping Review on Probiotic, Prebiotic, Synbiotic, and Postbiotic Cutaneous Formulations. *Pharmaceuticals*. 2025;18(5):704. DOI: 10.3390/ph18050704.
5. Yarnold J., Vozenin Brotons M.-C. Pathogenetic mechanisms in radiation fibrosis. *Radiotherapy and Oncology*. 2010;97(1):149–161. DOI: 10.1016/j.radonc.2010.09.002.
6. Gu Q., Wang D., Cui C., Gao Y., Xia G., Cui X. Effects of radiation on wound healing. *Journal of Environmental Pathology, Toxicology and Oncology*. 1998;17(2):117–123.
7. Park S. W., Shin J., Jeong B. K., Byun S., Lee K. S., Choi J. The Effects of Extracorporeal Shock Wave Therapy on Cutaneous Radiation Injury in a Mouse Model. *Plastic & Reconstructive Surgery*. 2025;155(5):813–825. DOI: 10.1097/PRS.0000000000011782.
8. Nie S., Ren C., Liang X., Cai H., Sun H., Liu F., Ji K., Wang Y., Liu Q. Supramolecular Hydrogel-Wrapped Gingival Mesenchymal Stem Cells in Cutaneous Radiation Injury. *Cells*. 2022;11(19):3089. DOI: 10.3390/cells11193089.
9. Sen C. K., Gordillo G. M., Roy S., Kirsner R., Lambert L., Hunt T. K., Gottrup F., Gurtner G. C., Longaker M. T. Human skin wounds: A major and snowballing threat to public health and the economy. *Wound Repair and Regeneration*. 2009;17(6):763–771. DOI: 10.1111/j.1524-475X.2009.00543.x.
10. Boateng J. S., Matthews K. H., Stevens H. N. E., Eccleston G. M. Wound Healing Dressings and Drug Delivery Systems: A Review. *Journal of Pharmaceutical Sciences*. 2008;97(8):2892–2923. DOI: 10.1002/jps.21210.
11. Arabpour Z., Abedi F., Salehi M., Baharnoori S. M., Soleimani M., Djalilian A. R. Hydrogel-Based Skin Regeneration. *International Journal of Molecular Sciences*. 2024;25(4):1982. DOI: 10.3390/ijms25041982.
12. Qi L., Zhang C., Wang B., Yin J., Yan S. Progress in Hydrogels for Skin Wound Repair. *Macromolecular Bioscience*. 2022;22(7):2100475. DOI: 10.1002/mabi.202100475.
13. Phinney D. G., Pittenger M. F. Concise Review: MSC-Derived Exosomes for Cell-Free Therapy. *Stem Cells*. 2017;35(4):851–858. DOI: 10.1002/stem.2575.
14. Zhang B., Wang M., Gong A., Zhang X., Wu X., Zhu Y., Shi H., Wu L., Zhu W., Qian H., Xu W. HucMSC-Exosome Mediated-Wnt4 Signaling Is Required for Cutaneous Wound Healing. *Stem Cells*. 2015;33(7):2158–2168. DOI: 10.1002/stem.1771.
15. Hu L., Wang J., Zhou X., Xiong Z., Zhao J., Yu R., Huang F., Zhang H., Chen L. Exosomes derived from human adipose mensenchymal stem cells accelerates cutaneous wound

healing via optimizing the characteristics of fibroblasts. *Scientific Reports*. 2016;6:32993. DOI: 10.1038/srep32993.

16. Shabbir A., Cox A., Rodriguez-Menocal L., Salgado M., Van Badiavas E. Mesenchymal Stem Cell Exosomes Induce Proliferation and Migration of Normal and Chronic Wound Fibroblasts, and Enhance Angiogenesis In Vitro. *Stem Cells and Development*. 2015;24(14):1635–1647. DOI: 10.1089/scd.2014.0316.
17. Juvkam I. S., Zlygosteva O., Arous D., Galtung H. K., Malinen E., Søland T. M., Edin N. J. A preclinical model to investigate normal tissue damage following fractionated radiotherapy to the head and neck. *Journal of Radiation Research*. 2023;64(1):44–52. DOI: 10.1093/jrr/rrac066.
18. Kalluri R., LeBleu V. S. The biology, function, and biomedical applications of exosomes. *Science*. 2020;367(6478):eaau6977. DOI: 10.1126/science.aau6977.
19. Esmaeilzadeh A., Yeganeh P. M., Nazari M., Esmaeilzadeh K. Platelet-Derived Extracellular Vesicles: A New-Generation Nanostructured Tool for Chronic Wound Healing. *Nanomedicine*. 2024;19(10):915–941. DOI: 10.2217/nnm-2023-0344.
20. Diegelmann R. F. Wound healing: an overview of acute, fibrotic and delayed healing. *Frontiers in Bioscience*. 2004;9(1):283–289. DOI: 10.2741/1184.
21. Lee J. H., Won Y. J., Kim H., Choi M., Lee E., Ryoou B., Lee S.-G., Cho B. S. Adipose Tissue-Derived Mesenchymal Stem Cell-Derived Exosomes Promote Wound Healing and Tissue Regeneration. *International Journal of Molecular Sciences*. 2023;24(13):10434. DOI: 10.3390/ijms241310434.
22. Li Y., Zhu Z., Li S., Xie X., Qin L., Zhang Q., Yang Y., Wang T., Zhang Y. Exosomes: compositions, biogenesis, and mechanisms in diabetic wound healing. *Journal of Nanobiotechnology*. 2024;22(1):398. DOI: 10.1186/s12951-024-02684-1.
23. Li B., Song S., Zhou Y., Chen X., Zhang Z., Liu X., Zhang R. Biopolymer hydrogels in biomedicine: Bridging chemistry, biology, and clinical translation. *International Journal of Biological Macromolecules*. 2025;318:145048. DOI: 10.1016/j.ijbiomac.2025.145048.
24. Meng H., Su J., Shen Q., Hu W., Li P., Guo K., Liu X., Ma K., Zhong W., Chen S., Ma L., Hao Y., Chen J., Jiang Y., Li L., Fu X., Zhang C. A Smart MMP-9-responsive Hydrogel Releasing M2 Macrophage-derived Exosomes for Diabetic Wound Healing. *Advanced Healthcare Materials*. 2025;14(10):2404966. DOI: 10.1002/adhm.202404966.
25. Zhou Y., Zhang X.-L., Lu S.-T., Zhang N.-Y., Zhang H.-J., Zhang J., Zhang J. Human adipose-derived mesenchymal stem cells-derived exosomes encapsulated in pluronic F127 hydrogel promote wound healing and regeneration. *Stem Cell Research & Therapy*. 2022;13(1):407. DOI: 10.1186/s13287-022-02980-3.